

Consideraciones Anestésicas en el Paciente con Trauma de la Columna Cervical

Anesthetic Considerations in the Patient with Cervical Spine Trauma

Diego Fernando Rincón Flórez¹, Jorman Harvey Tejada Perdomo², Jesús David Chaves Pineda³ and Jhon Jairo Rodríguez⁴

Resumen

Este artículo es una revisión narrativa sobre Trauma raquímedular (TRM) y sus consideraciones anestésicas. El trauma raquímedular (TRM) es un problema de salud pública que afecta principalmente a población económicamente activa de países de bajos y medianos ingresos, y se producen la mayoría debido a los accidentes de tránsito. El daño neurológico puede ser primario por cizallamiento, compresión, distracción o balístico, al ocasionar avulsión del tejido nervioso. También puede ser secundario por laceración, contusión o isquemia debido a hipotensión o hipoxemia. Prevenir y tratar las lesiones secundarias como isquemia, hipotensión arterial, hipoxia e inflamación es parte fundamental del manejo. Las metas perioperatorias se basan en prevenir el deterioro iatrogénico de una lesión existente y limitar el desarrollo de una lesión secundaria. Es primordial identificar cuáles son los pacientes que tienen riesgo de tener lesión cervical basado en los criterios clínicos y radiológicos que se exponen en este artículo. El manejo inicial del paciente con trauma raquímedular se basa en las guías de ATLS. El papel del anestesiólogo comprende la resucitación en la fase aguda, evitar que empeore la injuria secundaria, la clasificación de la lesión inicial y un manejo adecuado en el perioperatorio. A continuación, se exponen las medidas que se debe tener en cuenta durante el acto anestésico, como el manejo adecuado de la vía aérea, inducción y mantenimiento anestésicos recomendados, monitoría requerida y revisión de la evidencia sobre el uso de esteroides.

Palabras clave: Trauma raquímedular; Lesión aguda de la columna cervical; Anestesia; Inmovilización espinal; Manejo de la vía aérea Hidrocefalia

Abstract

This article is a narrative review of spinal cord trauma (TRM) and anesthetic considerations. The spinal cord trauma (TRM) is a public health problem that mainly affects the economically active population of low- and middle-income countries, and most occur due to traffic accidents. Nerve damage can be primary shear, compression, distraction or ballistic, by causing avulsion of nerve tissue. It can also be secondary to laceration, contusion or ischemia due to hypotension or hypoxemia. Prevent and treat secondary injuries such as ischemia, hypotension, hypoxia and inflammation are a fundamental part of management. Perioperative goals are based on iatrogenic prevention of worsening of an existing injury and limit the development of a secondary injury. It is essential to identify which patients are at risk based on clinical and radiological criteria set out in this article are cervical injury. The initial management of patients with spinal cord injury is based on ATLS guidelines.

- 1 Anestesiólogo, Docente Cátedra Facultad de Medicina Universidad Cooperativa de Colombia
- 2 Neuroanestesiólogo, Docente Anestesiología y Reanimación Universidad Surcolombiana, Colombia
- 3 Médico General, Servicio de Urgencias Clínica Antioquia, Colombia
- 4 Anestesiólogo IPS Universitaria - Universidad de Antioquia, Clínica Antioquia, Docente Cátedra Facultad de Medicina Universidad Cooperativa de Colombia, Medellín, Colombia

*Correspondencia:

Diego Fernando Rincón Flórez

✉ diego.rinconf@campusucc.edu.co

The role of the anesthesiologist includes resuscitation in the acute phase, avoid worsening the secondary injury, the classification of the initial injury and appropriate perioperative management. The actions that should be taken into account during anesthesia, as the proper management of the airway, recommended anesthetic induction and maintenance, monitoring and review of the required evidence of steroid use are presented.

Keywords: Spinal cord trauma; Acute cervical spinal injury; Anesthesia; Spinal immobilization; Airway management

Fecha de recepción: February 26, 2021, **Fecha de aceptación:** April 02, 2021,
Fecha de publicación: April 09, 2021

Introducción

El trauma raquímedular (TRM) es un problema de salud pública que afecta principalmente a población económicamente activa de países de bajos y medianos ingresos. Cerca de 12.000 nuevos casos al año de lesión medular se reportan en Estados Unidos [1,2]. Los traumas de alta energía son la principal causa de lesión medular, el 55% involucran la médula espinal cervical y el 15% la unión toracolumbar. La mitad de ellas son causadas por accidentes de tránsito seguida por caídas, actos de violencia (Heridas por proyectil de arma de fuego y por arma cortopunzante) y lesiones deportivas. Además, los pacientes con artritis reumatoidea y osteopenia tienen alto riesgo de sufrir lesiones medulares por traumas de baja energía. El 80% de los TRM cervicales ocurren en hombres con una edad promedio de 40,2 años y la mayoría de las lesiones terminan en cuadriplejía (51.7%) o paraplejía (45.9%) [3,4]. Prevenir y tratar las lesiones secundarias como isquemia, hipotensión arterial, hipoxia e inflamación es parte fundamental del manejo. Las metas perioperatorias son: Prevenir el deterioro iatrogénico de una lesión existente y limitar el desarrollo de una lesión secundaria mientras se realiza el soporte. Para ello el mantenimiento de la presión de perfusión medular a través de una presión arterial media mayor a 85-90 mmHg por 7 días es fundamental. La escala de graduación de la American Spinal Injury Association (ASIA) es el método más sensible para clasificar la lesión inicial, evaluar la recuperación neurológica y determinar el pronóstico[5].

Anatomía Funcional de la Columna Cervical

Las vértebras cervicales forman el esqueleto óseo del cuello y su característica principal es la presencia de orificio de apófisis transversa por donde pasan las arterias cervicales. Los orificios de C7 son más pequeños que los de las otras vértebras cervicales y por ellos sólo pasan venas vertebrales accesorias. Las apófisis espinosas de C2 a C6 son cortas y bífidas; la apófisis de C7 es prominente; C1 y C2 son vértebras atípicas. C1 es un hueso anular conocido como Atlas, ya que esta vértebra soporta el peso del cráneo. Las caras articulares superiores cóncavas reciben los cóndilos occipitales, no posee apófisis espinosa ni cuerpo, sino que se compone de un arco anterior y otro posterior. C2 es la más robusta de las vértebras cervicales, se denomina Axis porque C1 rota sobre ella junto con el cráneo. Su característica

fundamental es la proyección craneal que emerge del cuerpo y se conoce como apófisis odontoides. Esta apófisis es mantenida en su lugar gracias al ligamento transversal del atlas que impide el desplazamiento horizontal de ésta. La articulación atlantoaxoidea es la responsable de la mayor parte del movimiento de la columna cervical. En pacientes ancianos, con artritis reumatoide u otras enfermedades reumatológicas puede haber destrucción del ligamento transversal del atlas, por lo cual la apófisis odontoides queda libre y se puede desplazar con traumas de baja energía, debido a esto se debe tener mayor cuidado en la manipulación de la columna cervical [6,7].

Desde el punto de vista funcional la columna cervical se puede dividir en columna cervical superior formada por los cóndilos occipitales, C1 y las carillas articulares superiores de C2 que se encargan principalmente de movimientos rotacionales y de ajuste preciso; Mientras que la columna cervical baja va desde las carillas articulares de C2 hasta C7 y se encarga principalmente de los movimientos de flexo extensión y movimientos mixtos de inclinación-rotación. Los rangos de movimiento normales de la columna cervical son aproximadamente 90° de flexión, 70° de extensión, 45° de flexión lateral, 90° de rotación [6,7].

Figura 1 y 2 Estructura de C1 y C2, Modificado de: Cervical spine anatomy and physiology for the anesthesiologists [6].

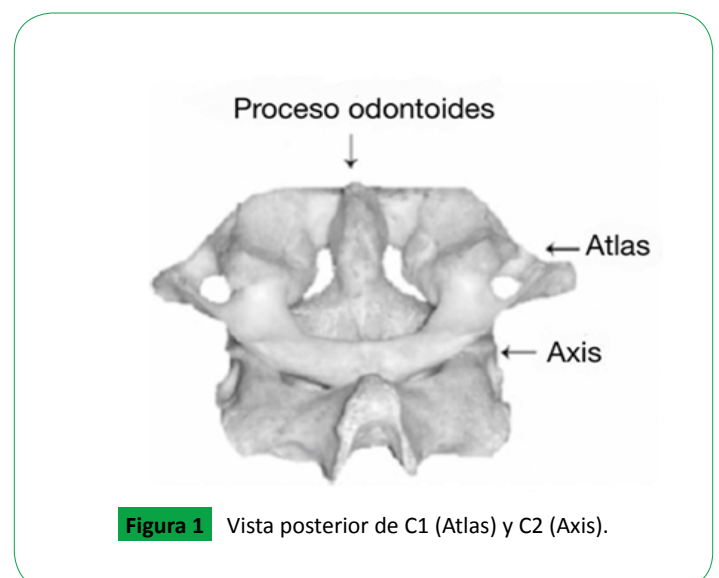


Figura 1 Vista posterior de C1 (Atlas) y C2 (Axis).

Mecanismos de Lesión de la Columna Cervical

La capacidad que tiene la columna de limitar su desplazamiento cuando está sometida a cargas fisiológicas se conoce como estabilidad y sirve para evitar el daño de la médula espinal y las raíces nerviosas. Cuando la carga ejercida excede esta capacidad se producen las lesiones por inestabilidad. Siendo más precisos, se puede decir que hay inestabilidad cuando hay un desplazamiento mayor de 2,7 mm de una vértebra sobre otra. El criterio radiológico habla de un desplazamiento mayor de 3,5 mm o más del 20%, como también una angulación mayor de 11°. El daño neurológico puede ser primario por cizallamiento, compresión, distracción o balístico, al ocasionar avulsión del tejido nervioso. También puede ser secundario por laceración, contusión o isquemia debido a hipotensión o hipoxemia. Es aquí donde tiene impacto el papel del personal médico en general y del anestesiólogo para evitar estas lesiones secundarias. En la **tabla 1** se muestra los tipos de lesión de la columna cervical [2,5,8,9].

Diagnóstico de la Lesión de Columna Cervical

Es primordial identificar cuáles son los pacientes que tienen riesgo de tener lesión cervical. El estudio NEXUS (National Emergency X – Radiography Utilization Study)[10] estableció cinco criterios como herramienta para identificar y clasificar los pacientes según el riesgo de lesión cervical asociada. Se consideran pacientes de bajo riesgo:

1. Ausencia de dolor a la palpación en la línea media cervical,
2. Ausencia de déficit neurológico focal,
3. Estado de alerta normal,
4. Ausencia de signos de intoxicación,
5. Ausencia de

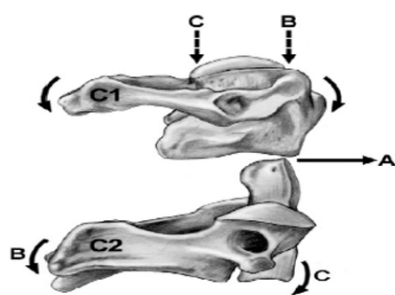


Figura 2 La naturaleza biconvexa C2 y C2. A: Translación, B: Extensión de C1 creando flexión en C2, C: Flexión de C1 creando extensión en C2.

lesión dolorosa a distancia que distraiga el examen físico. Este instrumento tiene un valor predictivo negativo del 99,8% para lesión cervical[11,12].

Existen recomendaciones para imágenes diagnósticas basados en diferentes estudios, uno de ellos el del grupo canadiense de estudio de cabeza y cuello (The Canadian C-spine rule) que recomienda solicitar estudios de imágenes de columna cervical si existe Factor de riesgo (mayor de 65 años, Trauma de alta energía, parestesias en extremidades). Consideran que el paciente es de bajo riesgo si fue un trauma de baja energía, el paciente ingresa por sus propios medios, se encuentra sentado, o ausencia de dolor cervical [13].

Cualquiera de las recomendaciones propuestas tiene la misma sensibilidad para evaluar qué pacientes con trauma de columna necesitan someterse a una radiografía[14]. Aunque se ha propuesto mayor precisión diagnóstica en los criterios de las guías canadienses[15].

La sensibilidad de los rayos X de columna cervical es baja (36–62%) para detectar lesiones de columna cervical. Por eso se recomienda que si el paciente tiene criterio de imágenes se solicite de primera elección la tomografía computarizada. Si persiste la sospecha de lesión medular se debe hacer una resonancia magnética que tiene un valor predictivo negativo del 100% y un valor predictivo positivo de 94,2% [3,7].

Hay que tener especial cuidado con los pacientes que tienen estado mental alterado, intoxicados, o que tengan lesiones dolorosas distractoras que no permitan un adecuado examen físico, ya que se ha demostrado que pueden tener lesiones neurológicas importantes con daño neurológico secundario hasta en el 10% de los casos. Por eso en estos pacientes se deben mantener las medidas para evitar daño neurológico secundario por movilización, cirugías, intubación, etc. Si existe duda se debe recurrir a las imágenes diagnósticas como apoyo [12].

Manejo Clínico Anestésico en el Paciente con Trauma de Columna Cervical

La injuria en el trauma espinal se presenta en dos estadios, el primario que ocurre en el momento mismo del trauma (lesión neuronal directa, fractura ósea, herniación discal, hemorragia, etc.) y el secundario que va desde minutos hasta las primeras horas del trauma, y se puede extender hasta 4 a 6 días. Este último involucra mecanismos de isquemia, hipoxia, inflamación, citotoxicidad exógena y apoptosis, en los cuales debe intervenir

Tabla 1. Tipos de lesión de la columna cervical.

Tipo de lesión	Características
1. Flexión pura	Compresión de la columna anterior y distracción de la posterior. Asociada a fracturas en cuña de los cuerpos vertebrales, sin lesión ligamentaria asociada. Por lo general son estables y rara vez se asocian a lesión neurológica.
2. Flexión – rotación	Disrupción de los ligamentos posteriores y de las uniones facetarias. Se consideran estables y usualmente no se asocian a lesión neurológica. Puede haber lesión radicular.
3. Hiperextensión	Producen compresión de la columna posterior y distracción de la columna anterior. Se asocia a fractura de los pedículos de C2 dando lugar a una espondilolistesis de C2 sobre C3 (fractura de Hangman).
4. Distracción pura	No son usuales, pero cuando se presentan producen daño ligamentario, inestabilidad de la médula espinal y lesión de la misma.

el personal de salud para disminuir el daño[1,8].

El shock medular se presenta en la fase inicial de la injuria y se define como la pérdida temporal de las funciones fisiológicas del cordón espinal. Todos los reflejos se pierden por debajo de la lesión del cordón, el paciente presenta parálisis flácida. En este punto no se puede ser preciso en el pronóstico de la lesión hasta que termine la etapa de shock medular que puede durar hasta 4 semanas. La actividad autónoma y los reflejos se van recuperando gradualmente, y el paciente presenta espasticidad e hiperreflexia autónoma por falta de control inhibitorio. Se debe además diferenciar el shock medular del shock neurogénico que es la hipotensión secundaria a la simpatectomía traumática (Tabla 2) [2].

Tabla 2. Clasificación American SpineInjuryAssociation (ASIA).

A - Completa	No hay respuesta sensitiva ni motora, incluyendo segmentos sacros
B - Incompleta	Función sensitiva intacta, sin función motora por debajo de la lesión
C - Incompleta	Función motora parcial, fuerza muscular menor de 3/5
D - Incompleta	Función motora parcial con fuerza mayor de 3/5
E - Normal	Función motora y sensitiva normales

El manejo inicial del paciente con trauma raquímedular se basa en las guías de ATLS (permeabilizar vía aérea, ventilación adecuada, control de sangrado - restablecer la circulación, establecer el compromiso neurológico e imágenes de la columna cervical)[16].

El manejo quirúrgico temprano (antes de 24 horas) ha demostrado mejores resultados en la recuperación neurológica de pacientes seguidos a 6 meses. Las indicaciones más comunes de cirugía son descompresión del canal medular o progresión del deterioro neurológico, reducción y estabilización de fracturas espinales, trauma penetrante y condiciones que amenacen la vida (fragmento óseo libre en canal medular, sangrado). Se contraindica la cirugía en pacientes que lleven más de 24 horas del trauma y se encuentren con inestabilidad hemodinámica[17,18].

El papel del anestesiólogo comprende la resucitación en la fase aguda, evitar que empeore la injuria secundaria, la clasificación de la lesión inicial y un manejo adecuado en el perioperatorio. A continuación, se exponen las medidas que se debe tener en cuenta durante el acto anestésico.

Inmovilización espinal

Este punto es especialmente importante desde el abordaje en la atención prehospitalaria, pues durante esta fase se reporta hasta 25% de lesión medular en pacientes con inestabilidad de columna cervical, asociados a mal manejo durante la atención inicial y el transporte. Se debe mantener la inmovilización de la columna cervical hasta que se descarte con certeza una lesión de ésta. La recomendación es inmovilizar con collar duro (Philadelphia) de la talla adecuada para el paciente en todos los casos que se sospeche lesión de la columna cervical. Si el paciente se encuentra despierto, no está bajo influencia de tóxicos y no tiene signos de trauma cervical no se debe inmovilizar de rutina. Además, se debe tener cuidado de no obstruir la vía aérea con el uso del collar y evitar retraso en la reanimación. La estabilización manual en línea (Figura 4) consiste en aplicar a la cabeza y al

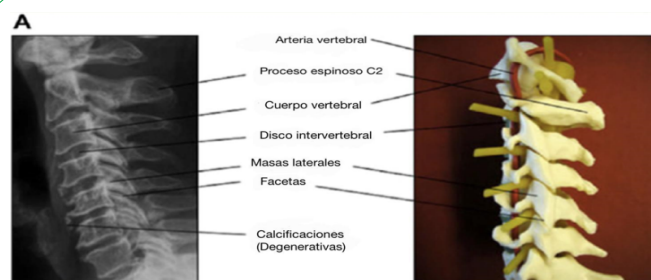


Figura 3 Estructura anatómica de la columna cervical.

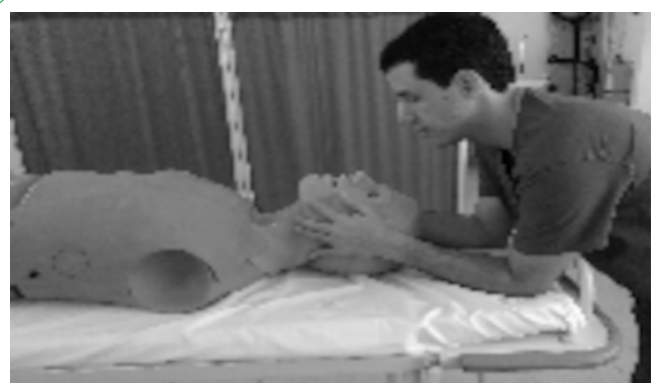

Figura 4 Estabilización manual en línea.

cuello una fuerza suficiente para limitar los movimientos durante las intervenciones médicas, especialmente cuando se hace el manejo de la vía aérea. El objetivo es mantener la cabeza y el cuello en posición neutra. Algunos autores hablan de mayor tasa de fallo en intubación orotraqueal aplicando esta maniobra, sin embargo, cuando se usa la incidencia de daño neurológico durante la intubación orotraqueal es reportada como extremadamente rara [9,19].

Manejo de la vía aérea

Para el abordaje de la vía aérea se debe hacer siempre estabilización manual en línea ya que comparada con la inmovilización con el collar cervical se reduce el riesgo de movimiento de la columna cervical y mejora la visualización laríngea durante la intubación orotraqueal. Se recomienda retirar la parte anterior del collar duro para mejorar la apertura oral. No se debe hacer extensión del cuello en ningún paciente con lesión de columna cervical, ya que angulaciones mayores de 20° han demostrado empeorar el daño [20].

En cuanto a la laringoscopia directa se puede hacer uso de valvas de McCoy, McIntosh o Miller, ya que éstas son equiparables en términos de la influencia que ejercen sobre el movimiento de la columna cervical durante la laringoscopia directa. Ha demostrado ser útil el uso del estilete luminoso ya que reduce la movilidad cervical y mejora el grado de visión laringoscópica. La maniobra de BURP (Back – Up – Right – Pressure) mejora la visibilidad y no aumenta en forma significativa el movimiento cervical, sin embargo, cabe resaltar que la presión ejercida sobre el cricoides

puede producir un movimiento significativo sobre una lesión a nivel de un segmento inestable de C5-C6, pero no a nivel de la región de C1-C2, por lo que este tipo de maniobras pueden considerarse seguras para lesiones ubicadas por arriba de los segmentos C5-C6. La ventaja de la laringoscopia directa es su fácil disponibilidad y alta tasa de éxito en manos expertas, su principal desventaja es que provoca mayor movimiento de la columna cervical en comparación con técnicas indirectas. Para la pregunta si la intubación con paciente despierto o no, hay que considerar que los estudios no han mostrado diferencia en la tasa de éxito, pero si la laringoscopia se practica después de la inducción anestésica no se puede excluir una posible ventilación difícil, una intubación fallida o el escenario de no intubación - no ventilación, por eso muchos autores recomiendan que estos pacientes se manejen como una vía aérea difícil anticipada. Ante una situación de emergencia puede ser buena opción la intubación despierto [20,21,22].

Los dispositivos supraglóticos pueden ser usados como alternativa, ya que se ha demostrado que se obtiene un movimiento igual o menor que con la intubación orotraqueal por laringoscopia directa. El dispositivo que mejor resultado ha mostrado es la máscara laríngea (diferentes tipos desde la convencional hasta la Fastrach), con el combitubo se ha observado mayor fallo por dificultad técnica [23,24].

El fibrobronoscopio flexible posiblemente sea la alternativa más segura en el manejo de la vía aérea en pacientes con trauma cervical por producir menor movimiento cervical. Se puede usar en paciente despierto e inmobilizado, sin embargo, no está disponible en muchos hospitales, se requiere buen entrenamiento en su uso y puede no ser útil en el escenario de trauma donde el paciente requiere ser llevado a cirugía con urgencia o hay presencia de sangrado y secreciones en la vía aérea [23,24].

Los videolaringoscopios han demostrado mejor visualización de la glotis que con la laringoscopia directa. Además, son dispositivos fáciles de usar. En cuanto al movimiento de la columna cervical, la diferencia entre los diferentes dispositivos no ha sido significativa, sin embargo, el Airtraq ha demostrado menos movimiento de la columna cervical durante su uso. Se debe practicar de rutina la estabilización manual en línea en cualquier elección [11,23].

Posición

La posición requerida para cirugía generalmente es en decúbito prono. Es especialmente importante hacer la movilización siempre en bloque, con collar duro y estabilización manual del cuello y la cabeza. Además, se deben tomar todas las medidas generales de ergonomía y evitar lesiones por puntos de apoyo [5].

Inducción anestésica

El propósito durante la inducción anestésica es minimizar el riesgo de aspiración del contenido gástrico y provocar el menor impacto posible desde el punto de vista hemodinámico con el fin de evitar la hipotensión. Si se trata de una urgencia se debe hacer una secuencia de inducción rápida. Todos los equipos deben estar chequeados, las jeringas etiquetadas, succión disponible y los dispositivos para el manejo de la vía aérea listos. La preoxigenación

se debe hacer idealmente en cinco minutos, o lo máximo que la situación lo permita. Si bien un paciente por el sólo hecho de tener trauma raquímedular no se considera estómago lleno, en el escenario del paciente urgente se debe evitar dar presión positiva por el riesgo de broncoaspiración. En cuanto a los medicamentos hipnóticos hay varias opciones, se recomienda el etomidato ya que produce menos hipotensión que el propofol. También en el paciente que no tiene trauma de cráneo se puede usar ketamina en combinación con bajas dosis de midazolam, otra opción es administrar infusión de dexmetomidina; Este último además ha demostrado propiedades antiinflamatorias y neuroprotectoras en estudios de modelos animales con trauma cervical mejorando los resultados neurológicos. De los opioides se prefiere el fentanilo por ser más cardioestable que el remifentanilo, ya que en este grupo de pacientes este último puede empeorar especialmente la bradicardia por la simpaticolisis asociada al trauma. De los relajantes musculares es preferible evitar el uso de la succinilcolina, ya que además de inducir fasciculaciones puede producir hiperkalemia en los pacientes con trauma raquímedular, debido a la hipersensibilidad de los receptores a la denervación y si el paciente lleva más de 24 horas inmobilizado el riesgo se eleva. De elección sería el rocuronio o vecuronio que además de ser de duración intermedia se pueden revertir rápidamente si se requiere [17,25,26].

Mantenimiento anestésico

El mantenimiento anestésico se puede hacer con anestesia total intravenosa (TIVA) basada en propofol + Remifentanilo o fentanilo, siempre y cuando se haga con dosis guiadas por objetivo según la edad y el peso del paciente. Además, si se utiliza esta técnica se debe garantizar un adecuado monitoreo de la profundidad anestésica para evitar despertar y recuerdo intraoperatorio. También se puede combinar anestésico inhalado más intravenoso (anestesia balanceada), ya que los anestésicos inhalados han demostrado propiedades de neuroprotección en algunos estudios [1,8].

No hay realmente evidencia que muestre superioridad en cuanto al tipo de agente o técnica anestésica empleada, lo importante en cualquier escenario es lograr una estabilidad hemodinámica que garantice la adecuada perfusión medular (PAM 85-90 mmHg) y un plano anestésico adecuado para evitar el despertar intraoperatorio [1,8,17,18,25].

Manejo de líquidos – Evitar hipotensión

La cirugía de columna cervical, y sobre todo si involucra vértebras torácicas tiene un riesgo moderado a alto de sangrado, por eso se debe contar con hemoderivados disponibles para transfusión, independientemente del valor de hemoglobina del paciente. Para minimizar las pérdidas sanguíneas en este grupo de pacientes no se debe utilizar la reanimación hipotensiva, ya que se compromete el riego sanguíneo medular. Se puede recurrir al uso de antifibrinolíticos (ácido tranexámico), que han demostrado reducir las pérdidas sanguíneas en este tipo de cirugías, sin aumentar el riesgo de complicaciones tromboembólicas. El uso de cell saver de rutina en cirugía de trauma raquímedular no ha demostrado ser costo efectivo en los estudios recientes. La fluidoterapia en pacientes con trauma raquímedular no debe ser

agresiva, se ha demostrado que los pacientes con fluidoterapia agresiva desarrollan edema importante (inclusive de la vía aérea) y falla cardíaca, lo que dificulta el manejo en el postoperatorio [1-3].

En cuanto a los líquidos adecuados se prefieren las soluciones de cristaloideas equilibradas y la solución salina al 0,9%, siendo de preferencia los primeros, especialmente si se administran en grandes cantidades. Se recomienda el uso de soluciones isotónicas, ya que el uso de solución salina al 0,45% y los coloides han demostrado aumento de morbilidad y mortalidad, más aún si se asocia a trauma craneoencefálico [29] La administración de líquidos debe ser guiada por objetivos siguiendo los parámetros hemodinámicos, el gasto urinario, y si es posible el uso de ecografía para evaluar el retorno venoso. La meta principal es mantener la presión arterial media mayor de 85 mmHg y sostenerla en dichos parámetros los primeros 7 días posterior al trauma cervical para garantizar el flujo sanguíneo medular, ya que esto ha demostrado mejorar los resultados neurológicos. El uso de vasopresores de manera temprana es necesario para evitar la hipotensión [1-3,8,20,27-29].

Monitoreo

El paciente debe contar con monitoría básica (presión arterial, pulsoximetría, capnografía, cardioscopio y temperatura), además se debe monitorizar con presión arterial invasiva (establecer línea arterial), monitoría de la profundidad anestésica (el más recomendado potenciales evocados, también se recomienda entropía o BIS). Otros parámetros importantes son el gasto urinario que se debe mantener de 1 -2 cc/kg/hora y la glicemia debe ser menor de 200 (la hiperglicemia empeora la isquemia medular). La ventilación debe ir orientada a mantener la normocapnia, la hiperventilación puede reducir el flujo sanguíneo a áreas con inadecuada perfusión. Se describe también el uso de la monitoría de la presión intratecal para controlar la calidad de la perfusión medular con buenos resultados en los trabajos al respecto [9,17,20].

Consideraciones finales

La adecuada analgesia, la terapia física y respiratoria tempranas y la rehabilitación son los pilares fundamentales para evitar complicaciones en el postoperatorio. Las principales complicaciones y causas de muerte son la neumonía aspirativa y el shock [25].

El uso de esteroides a altas dosis en los pacientes con trauma raquímedular ha sido motivo de controversia y existen muchas investigaciones al respecto. Todos los trabajos NASCIS han sido criticados por su calidad en la metodología y conflicto de intereses entre el autor y la industria. Estas falencias han sido ratificadas por tres grandes revisiones sistemáticas de Cochrane (años 2000, 2002 y 2012). En el año 2013 se publicó en la revista *Neurosurgery* las nuevas Guías de Práctica Clínica en el manejo trauma raquímedular y en conclusión se desaconseja el uso de corticoides en lesión medular, ya que no existe evidencia de peso que demuestre beneficio. Se destaca que su uso no está aprobado por la FDA [25,30,31].

Conclusión

Los más importantes principios de manejo anestésico en trauma raquímedular son un alto índice de sospecha para una detección temprana, clasificación de la lesión y prevención de lesión secundaria (la inmovilización juega un papel crucial para evitar lesiones secundarias). La meta en la inducción y mantenimiento anestésico deben ir orientadas a evitar la hipotensión, mantener el control de la presión arterial y del volumen intravascular para mantener buena perfusión medular (PAM mayor de 85 mmHg), garantizar una adecuada oxigenación manteniendo normocapnia y control de la hiperglicemia, así como estrategias de ahorro sanguíneo. La neuromonitoría multimodal es fundamental en el manejo de estos pacientes. A pesar de la controversia en el tema, actualmente no está recomendado el uso de esteroides, ni está autorizada por la FDA en los pacientes con trauma raquímedular.

Referencias

1. Aziz M (2012) Airway management in neuroanesthesiology. *Anesthesiol Clin* 30: 229-240.
2. Veale P, Lamb J (2002) Anaesthesia and acute spinal cord injury. *Brit J Anaesth* 5:139-143.
3. Grant R, Quon J, Abbed K (2015) Management of acute traumatic spinal cord injury. *Curr Treat Options Neurol* 17:6.
4. Khorasanizadeh M, Youseffard M, Eskian M (2019) Neurological recovery following traumatic spinal cord injury: A systematic review and meta-analysis. *J Neurosurg Spine* 30: 551-728.
5. Zhang S, Wadhwa R, Haydel J, Toms J, Johnson K, et al. (2013) Spine and spinal cord trauma, diagnosis and management. *Neurol Clin* 31: 183-206.
6. The American Society of Anesthesiologists (2003) Cervical spine anatomy and physiology for the anesthesiologists.
7. Swartz EE, Floyd RT, Cendoma M (2005) Cervical spine functional anatomy and the biomechanics of injury due to compressive loading. *J Athl Train* 40:155-161.
8. Dooney N, Dagal A (2011) Anesthetic considerations in acute spinal cord trauma. *Int J Crit Illn Inj Sci* 1: 36-43.
9. Bonhomme V, Hans P (2009) Management of the unstable cervical spine: Elective versus emergent cases. *Curr Opin Anaesthesiol* 22: 579-585.
10. Hoffman JR, Mower WR, Wolfson AB, Todd KH, Zucker MI (2000) Validity of a set of clinical criteria to rule out injury to the cervical spine in patients with blunt trauma. National Emergency X-Radiography Utilization Study Group. *N Engl J Med* 343:94-99.
11. Niño M, Ramirez F, Perez A (2011) Medición radiológica de la angulación cervical comparando la laringoscopia directa con hoja miller vs. estilete luminoso. *Rev Col Anest* 39: 119-127.
12. Stiell IG, Wells GA (2001) The Canadian c – spine rule for radiography in alert and stable trauma patients. *JAMA* 286:1841-1848.
13. Mower WR, Wolfson AB, Hoffman JR, Todd KH (2004) The Canadian c-spine rule. *N Engl J Med* 350:1467-1469.
14. Ala A, Shams Vahdati S, Ghaffarzar A, Mousavi H, Mirza-Aghazadeh-Attari M (2018) National emergency X-radiography utilization study guidelines versus Canadian C-Spine guidelines on trauma patients, a prospective analytical study. *PLoS One* 13: e0206283.

15. Michaleff ZA, Maher CG, Verhagen AP, Rebeck T, Lin CW (2012) Accuracy of the Canadian c-spine rule and NEXUS to screen for clinically important cervical spine injury in patients following blunt trauma: A systematic review. *CMAJ* 184:E867-E876.
16. Galvagno SM Jr, Nahmias JT, Young DA (2019) Advanced trauma life support® update 2019: Management and applications for adults and special populations. *Anesthesiol Clin* 37:13-32.
17. Denton M, Mckinlay J (2009) Cervical cord injury and critical care. *Anaesthesia, Critical Care and Pain* 9:82-86.
18. Taneja A, Berry C, Rao R (2013) Initial management of the patient with cervical spine injury. *Seminars in Spine Surgery* 25: 2-13.
19. Theodore N, Hadley MN, Arabi B (2013) Prehospital cervical Spinal immobilization after trauma. *Neurosurg* 72:22-34.
20. Bao FP, Zhang HG, Zhu SM (2017) Anesthetic considerations for patients with acute cervical spinal cord injury. *Neural Regen Res* 12:499-504.
21. Prasarn M, Conrad B, Rubery P, Wendling A, Aydog T, et al. (2012) Comparison of 4 airway devices on cervical spine alignment in a cadaver model with global ligamentous instability at C5–C6. *Spine* 37:476-481.
22. Farag E (2016) Airway management for cervical spine surgery. *Best Practice & Research: Clinical Anaesthesiology* 30: 13-25.
23. Aziz M (2013) Use of video-assisted intubation devices in the management of patients with trauma. *Anesthesiol Clin* 31: 157-166.
24. Crosby ET (2006) Airway management in adults after cervical spine trauma. *Anesthesiol* 38:17-21.
25. Hurlbert R, Hadley M, Walters B, Aarabi B, Dhall S, et al. (2013) Pharmacological therapy for acute spinal cord injury. *Neurosurg* 72: 93-105.
26. Gao J, Sun Z, Xiao Z, Du Q, Niu X, et al. (2019) Dexmedetomidine modulates neuroinflammation and improves outcome via alpha2-adrenergic receptor signaling after rat spinal cord injury. *Br J Anaesth* 123:827-838.
27. Sciubba D, Petteys R (2008) Evaluation of blunt cervical spine injury. *Southern Medical Journal* 102: 823-828.
28. Tisherman SA, Stein DM (2018) ICU Management of Trauma Patients. *Crit Care Med* 46: 1991-1997.
29. Spahn DR, Bouillon B, Cerny V, Duranteau J, Filipescu D, et al. (2019) The European guideline on management of major bleeding and coagulopathy following trauma: fifth edition. *Crit Care* 23:98.
30. Fehlings M, Wilson J, Cho N (2014) Methylprednisolone for the treatment of acute spinal cord injury: Counterpoint. *Congress of Neurological Surgeons Annual Meeting* 61: 36-42.
31. Bracken MB (2012) Steroids for acute spinal cord injury. *The Cochrane Collaboration*.